



КОЛИЧЕСТВЕННАЯ ИММУНОГИСТОХИМИЧЕСКАЯ ОЦЕНКА ЭФФЕКТИВНОСТИ РАДИОЧАСТОТНОЙ ДЕНЕРВАЦИИ ЛЁГОЧНОЙ АРТЕРИИ

¹Ильин М.В., ^{1, 2}Москвичев Е.В., ¹Козлов В.А., ³Драгунов А.Г.,
⁴Драгунова М.В., ⁵Романов В.С.

¹Чувашский государственный университет имени И.Н. Ульянова; ²Республиканский клинический онкологический диспансер; ³ООО «Ангио Лаб»; ⁴Республиканский кардиологический диспансер; ⁵Республиканское бюро судебно-медицинской экспертизы, Россия, Чебоксары, e-mail: maiss-a@yandex.ru

Резюме

Цель: провести морфологическую оценку эффективности радиочастотной денервации лёгочной артерии с помощью иммуногистохимического окрашивания ганглионарных нервных сплетений и вегетативных нервных волокон антителами к белку S-100.

Материалы и методы. Исследованы 30 лёгочных стволов людей, умерших от внесердечной патологии, в возрасте от 31 до 65 лет (аутопсийный материал). Пять лёгочных стволов служили контролем, 25 были обработаны радиочастотной денервацией лёгочной артерии (РЧА ДЛА) с использованием экспериментального генератора (440 кГц, мощность 10 Вт). Парафиновые срезы толщиной 4 мкм окрашивали на иммуностейнере Leica Bond MAX поликлональными антителами к белку S-100. Статистическим параметром служила относительная площадь нервных волокон (Sotn.).

Результаты. В контрольных образцах лёгочные нервные волокна после окрашивания на белок S-100 преимущественно обнаруживались по левому латеральному краю лёгочного ствола: медианные значения Sotn.=5,72% (95% ДИ 4,27–8,95). В передней и задней стенках лёгочного ствола встречалось незначительное количество тонких нервных волокон: Sotn.=0,99% (95% ДИ 0,48–0,93), $p<0,0001$. В срезах лёгочных стволов, подвергнутых РЧА ДЛА, нервные волокна на белок S-100 не окрашивались, что свидетельствует о термической коагуляции белков с потерей специфической трёхмерной структуры и антигенных свойств.

Заключение. Количественная иммуногистохимическая оценка с использованием антител к белку S-100 является объективным методом верификации необратимого термического повреждения вегетативных нервных волокон лёгочной артерии и позволяет оценить эффективность радиочастотной денервации. Данный метод может быть использован в клинической и экспериментальной работе для оценки эффективности проведённой абляции как на аутопсийном, так и биопсийном материале.

Ключевые слова

морфологическая оценка, иммуногистохимия, белок S-100, денервация лёгочной артерии, парафиновые срезы 4 мкм.

Для цитирования

Ильин М.В., Москвичев Е.В., Козлов В.А., Драгунов А.Г., Драгунова М.В., Романов В.С. Количественная иммуногистохимическая оценка эффективности радиочастотной денервации лёгочной артерии. Морфологические ведомости. 2025; 33(4):928. [https://doi.org/10.20340/mv-mn.2025.33\(4\).928](https://doi.org/10.20340/mv-mn.2025.33(4).928)

Статья поступила в редакцию 29 января 2025
Статья принята к публикации 15 декабря 2025

QUANTITATIVE IMMUNOHISTOCHEMICAL EVALUATION OF THE EFFICACY OF RADIOFREQUENCY PULMONARY ARTERY DENERVATION

¹Il'in MV, ^{1,2}Moskvichev EV, ¹Kozlov VA, ³Dragunov AG, ⁴Dragunova MV, ⁵Romanov VS

¹I.N. Ulyanov Chuvash State University; ²Republican Clinical Oncologic Dispensary; ³«Angio Lab»; ⁴Republican Cardiologic Dispensary; ⁵Republican Forensic Medical Examination Bureau, Cheboksary, Russia, e-mail: maiss-a@yandex.ru

Summary

Objective. To perform a morphological evaluation of the efficacy of radiofrequency pulmonary artery denervation using immunohistochemical staining of ganglionic nerve plexuses and autonomic nerve fibers with antibodies against S-100 protein.

Materials and Methods. Thirty pulmonary trunks from individuals who died of extracardiac pathology, aged 31 to 65 years (autopsy material), were studied. Five pulmonary trunks served as controls, while 25 were treated with radiofrequency pulmonary artery denervation (RFA-PA) using an experimental generator (440 kHz, power 10 W). Paraffin sections of 4 μm thickness were stained on a Leica Bond MAX immunostainer with polyclonal antibodies against S-100 protein. The relative area of nerve fibers (Srel.) was used as the statistical parameter.

Results. In control specimens, pulmonary nerve fibers after S-100 protein staining were predominantly detected along the left lateral edge of the pulmonary trunk: median Srel.=5.72% (95% CI 4.27–8.95). A small number of fine nerve fibers were found in the anterior and posterior walls of the pulmonary trunk: Srel.=0.99% (95% CI 0.48–0.93), p<0.0001. In sections of pulmonary trunks subjected to RFA-PA, nerve fibers did not stain for S-100 protein, indicating thermal coagulation of proteins with loss of specific three-dimensional structure and antigenic properties.

Conclusion. Quantitative immunohistochemical evaluation using antibodies against S-100 protein is an objective method for verifying irreversible thermal damage to autonomic nerve fibers of the pulmonary artery and allows assessment of radiofrequency denervation efficacy. This method can be used in clinical and experimental work to evaluate ablation efficacy in both autopsy and biopsy material.

Keywords

morphological evaluation; immunohistochemistry; S-100 protein; pulmonary artery denervation; radiofrequency ablation; pulmonary hypertension; autonomic nerve fibers; autopsy material

For the citation

Il'in MV, Moskvichev EV, Kozlov VA, Dragunov AG, Dragunova MV, Romanov VS. Quantitative immunohistochemical evaluation of the efficacy of radiofrequency pulmonary artery denervation. *Morfologicheskie Vedomosti – Morphological newsletter*. 2025; 33(4):928. [https://doi.org/10.20340/mv-mn.2025.33\(4\).928](https://doi.org/10.20340/mv-mn.2025.33(4).928)

Article received 29 January 2025
Article accepted 15 December 2025

ВВЕДЕНИЕ

В последние годы в ряде кардиохирургических клиник в России и за рубежом радиочастотная денервация лёгочной артерии (РЧА ДЛА) выполняется одновременно с открытой хирургической коррекцией приобретенных пороков митрального клапана у пациентов с высокой лёгочной гипертензией. Данная процедура позволяет увеличить эффективность понижения среднего давления в лёгочной артерии, по сравнению с изолированной коррекцией порока митрального клапана, тем самым улучшая отдаленный прогноз для жизни у этой тяжелой категории кардиохирургических больных. РЧА ДЛА показала свою эффективность и безопасность во многих клинических исследованиях [1–3]. Практически

всегда РЧА ДЛА проводят с помощью циркулярного воздействия на лёгочной ствол и его основные ветви в области бифуркации.

При РЧА ДЛА происходит термическое повреждение тканевых структур наружной стенки лёгочной артерии, с расположенными на ее поверхности симпатическими волокнами, оказывающими сосудосуживающее влияние на внутрিলёгочные сосуды. Лишь необратимое термическое повреждение указанных симпатических волокон приводит к полной десимпатизации сосудистого русла легких и стойкому снижению давления в лёгочной артерии в послеоперационном периоде.

В одной работе была проведена попытка гистологической оценки эффективности радиоча-

стотной абляции лёгочного ствола по данным аутопсийного материала [4]. В этом исследовании для выявления степени термического повреждения стенки лёгочной артерии со стороны адвентициальной оболочки после РЧА-воздействия, использовалась окраска гематоксилином и эозином. Авторы применили разработанную ими полуколичественную оценку повреждения тканей стенки лёгочных сосудов по оценке распространенности участков фибриноидного некроза, метахромазии и разобщенности коллагеновых волокон, а также выделения участков дезорганизации эластических волокон в стенке лёгочных сосудов. Было установлено, что в непосредственной зоне РЧА-воздействия на стенку артерии во всех полях зрения, при прямой микроскопии, выявлялся фибриноидный некроз, что говорило о необратимом термическом повреждении тканей стенки лёгочной артерии в этой области. Чем дальше располагались другие участки стенки сосуда от зоны воздействия, тем больше в полях зрения отмечалось участков лишь метахромазии и разобщенности коллагеновых волокон, что свидетельствовало о меньшем повреждающем воздействии на данный участок стенки сосуда.

Для выявления ретикулярных волокон, периферических нервных волокон и их окончаний, в этой работе применялась также импрегнация солями серебра по методу Сантьяго Рамон-и-Кахаля. Следует отметить, что оценка термического повреждения стенки лёгочной артерии с использованием окраски гематоксилином и эозином лишь опосредованно может указывать на необратимое повреждение нервных волокон вегетативного сплетения, располагающегося, по нашим данным, и данным литературы, преимущественно вдоль боковых стенок лёгочной артерии [3, 5, 6]. По этой причине в последнее время для выявления нервных волокон при изучении иннервации сердца стали использовать иммуногистохимические методы исследования [3, 7].

ЦЕЛЬ ИССЛЕДОВАНИЯ: морфологическая оценка эффективности радиочастотной денервации легочной артерии с помощью иммуногистохимического окрашивания ганглионарных нервных сплетений и вегетативных нервных волокон в адвентициальной оболочке лёгочного ствола методом окрашивания их поликлональными антителами к белку S-100 после необратимого термического повреждения вегетативных нервных волокон в результате РЧА- воздействия.

МАТЕРИАЛ И МЕТОДЫ

Материалом исследования послужили 30 лёгочных стволов людей, умерших от внесердечной патологии, в возрасте от 31 до 65 лет (секционный материал, полученный при плановых вскрытиях). Между смертью и получением аутопсийного материала проходило не более 6 ч. Секционный трупный материал лёгочных стволов фиксировали в 10%-м нейтральном забуференном формалине, в последующем изготавливали парафиновые блоки по стандартной методике. Затем изготавливали парафиновые срезы толщиной 4 мкм на микротоме МПС-2 (Россия). Гистологические срезы наносили на предметные стекла и депарафинировали по стандартному протоколу. После чего проводили иммуногистохимическое окрашивание на иммуностейнере Leica Bond MAX с поликлональным антителом к белку S-100. Патогистологический анализ и фотографирование полученных гистологических препаратов осуществляли с помощью микроскопа Leica DM 4000 с лицензионным пакетом программ для морфометрии Leica Application Suite 3.8. В качестве статистической величины использовали относительную площадь нервных волокон (Sотн.) как отношение средней площади окрасившихся нервных волокон в поле зрения к площади всего поля зрения. По каждому лёгочному стволу просмотрено 5 срезов, по 10 полей зрения. Брали среднее значение по изучаемому показателю. Полученный цифровой материал обработан методами дескриптивной и вариационной статистики. Данные представле-

ны в виде медианных значений (Me) с указанием $\pm 95\%$ -го доверительного интервала. Различия групп выявляли по методу Манна – Уитни (p_{m-u}). Методы непараметрического анализа использованы в связи с малым числом наблюдений. Различия между группами считали значимыми при $p < 0,05$.

Для РЧА ДЛА был использован экспериментальный РЧА-генератор компании «Ангио Лаб», работающий в диапазоне 440 кГц, имеющий возможность изменения времени воздействия от нескольких секунд до нескольких минут и мощности воздействия от 5 до 120 Вт. Воздействие проводилось при мощности 10 Вт до полного визуального повреждения всей стенки лёгочного ствола в виде появления циркулярной коагуляционной линии в месте РЧА ДЛА.

Пять лёгочных стволов были случайным образом отобраны для изучения топологии вегетативных нервных стволов и служили контролем для сравнения с двадцатью пятью лёгочными стволами, обработанными РЧА ДЛА. Циркулярную РЧА ДЛА осуществляли на специально разработанном стендовом устройстве. Для этого изолированный лёгочный ствол помещали между браншами стендового устройства. Затем верхнюю и нижнюю стенку лёгочного ствола подвергали однократному РЧА ДЛА до полного циркулярного термического повреждения лёгочной артерии в зоне сдавления между браншами стендового устройства. После чего, по окружности лёгочного ствола в зоне воздействия, макроскопически определялась зона в виде двух циркулярных линий необратимого термического повреждения стенки сосуда.

Контрольные и обработанные РЧА ДЛА изолированные лёгочные стволы фиксировали в 10%-м нейтральном забуференном формалине, промывали, обезвоживали и заливали в парафин по стандартному протоколу. Оценки эффективности РЧА ДЛА проводили с помощью иммуногистохимического выявления белка S-100 в стенке лёгочной артерии, поскольку ранее нами

было выявлено, что обработка лёгочных стволов РЧА ДЛА приводит к полному разрушению нервных волокон с потерей тропности к иммуногистохимическому окрашиванию. Для этого, парафиновые срезы контрольных и обработанных РЧА ДЛА лёгочных стволов толщиной 4 мкм монтировали на предметные стекла и проводили иммуногистохимическое окрашивание на иммуностейнере Leica Bond MAX с поликлональным антителом к белку S-100 по стандартному протоколу окрашивания с докрасшиванием клеточных ядер гематоксилином [3].

Патогистологический анализ и фотографирование полученных гистологических препаратов осуществляли с помощью микроскопа Leica DM 4000 с лицензионным пакетом программ для морфометрии Leica Application Suite 3.8.0.

РЕЗУЛЬТАТЫ И ОБСУЖДЕНИЕ

При неповреждённом нервном стволе вегетативные нервные волокна при иммуногистохимическом окрашивании на белок S-100 интенсивно окрашиваются в оттенки сепии (рис. 1А). Визуализируются как овальные образования, расположенные рядом с vasa vasorum на границе между жировой тканью, окружающей лёгочный ствол, и его стенкой. Клеточные стенки жировых клеток и фибриллярные структуры vasa vasorum и лёгочного ствола окрашиваются в оттенки сепии менее плотно, чем вегетативные нервные стволы. Участки лёгочных стволов, подвергнутые РЧА ДЛА, иммуногистохимически на белок S-100 не окрашиваются (рис. 1Б).

На срезе выявляются базофильно окрашенные клеточные ядра, тени vasa vasorum и рядом расположенных вегетативных нервных стволов. Фибриллярная структура стенок vasa vasorum и лёгочного ствола не просматривается. Вокруг нервных стволов обнаруживаются циркулярные участки расширенного пустого пространства, очевидно образованного парами воды в процессе РЧА ДЛА.

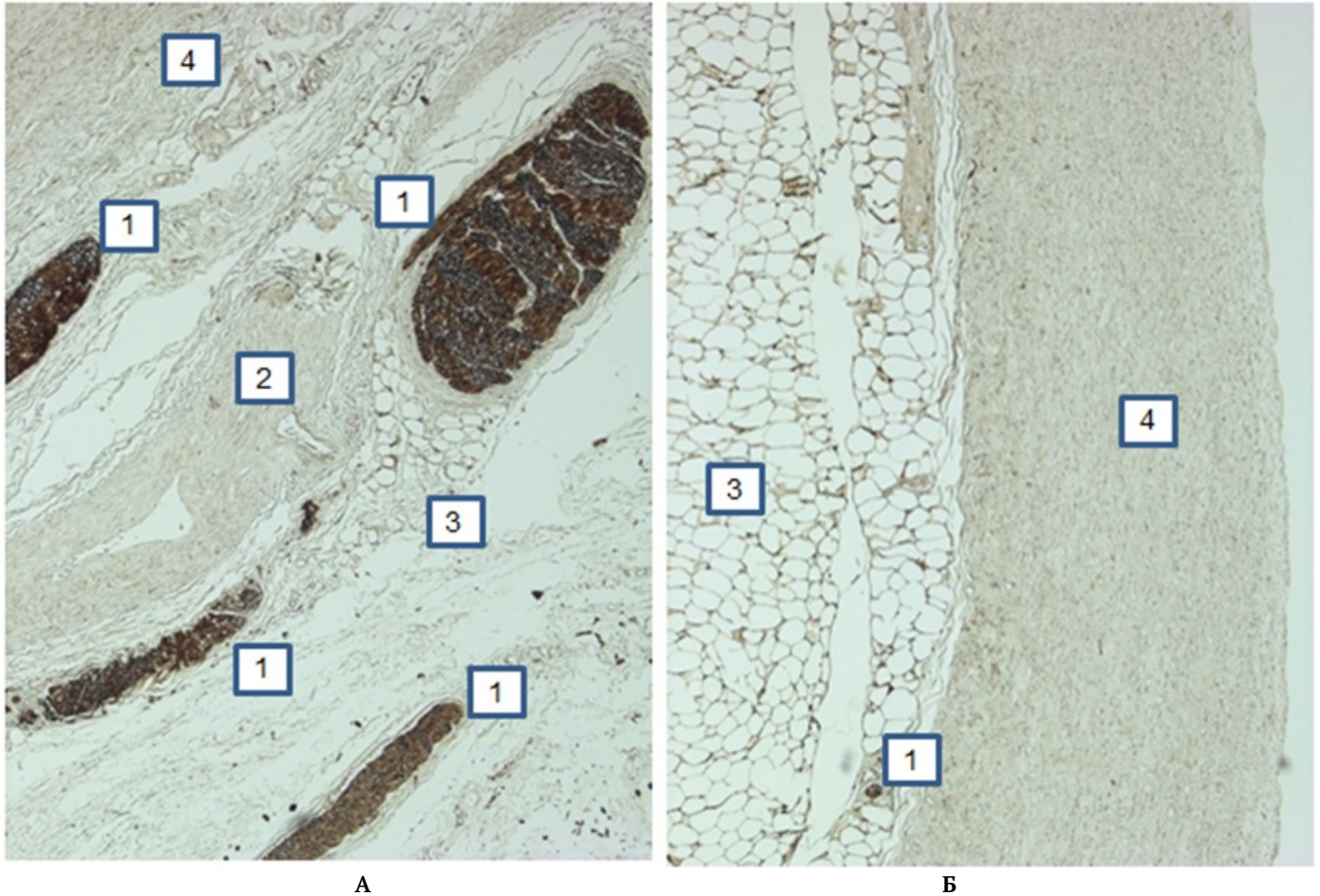


Рис. 1. Передняя стенка лёгочного ствола. Иммуногистохимическая окраска, ув. $\times 200$.

Примечание: А. 1 – нервное волокно; 2 – vas vasorum; 3 – жировая ткань; 4 – стенка лёгочного ствола; Б. 1 – единичное нервное волокно в структуре vasa vasorum в адвентициальной оболочке лёгочной артерии; 3 – жировая ткань; 4 – стенка лёгочного ствола

В левом латеральном крае лёгочного ствола (рисунок, а) медианные значения $S_{otn.}=5,72\%$ (95% ДИ 4,27–8,95). В передней и задней стенках лёгочного ствола встречается незначительное количество тонких нервных волокон, $S_{otn.}=0,99\%$ (95% ДИ 0,48–0,93). При вычислении статистических различий между рядами значений $S_{otn.}$ нервных волокон изучаемых областей лёгочных стволов $p<0,0001$.

Описанная гистологическая картина соответствует картине термического ожога. Отсутствие характерного иммуногистохимического окрашивания белка S-100 объяснимо термической коагуляцией белков в зоне обработки РЧА ДЛА. Очевидно, что белки при этом теряют как свою

нативную структуру, так и антигенные свойства в связи с чем окрашивания антителами к маркерному белку не происходит.

В ранее проведённых исследованиях по РЧА-воздействию на адвентициальную оболочку лёгочного ствола в основном применялась окрашивание стенки сосуда гематоксилином и эозином и импрегнация солями серебра по методу Сантьяго Рамон-и-Кахалья для выявления ретикулярных волокон, периферических нервных волокон и их окончаний [8]. Следует отметить, что оценка термического повреждения стенки лёгочной артерии с использованием окраски гематоксилином и эозином лишь опосредованно может указывать на необратимое повреждение

нервных волокон вегетативного сплетения, располагающегося, по нашим данным, и данным литературы, преимущественно вдоль боковых стенок лёгочной артерии.

Стереотип мышления при морфологической оценке состояния органов на тканевом и клеточном уровне проявляется использованием веками апробированных гистологических методов исследования, не предназначенных для объективной оценки современных методов воздействия на биологические объекты. К таковым, в частности, относится метод РЧА нервных волокон лёгочного ствола, позволяющий эффективно и на долгий срок снизить до безопасного уровня давление в лёгочной артерии у больных с клапанной патологией миокарда [1–3]. Тем не менее, и в эксперименте, и в реальной клинической практике эффективность и безопасность РЧА зависит от методической организации её проведения: непрерывная, импульсная, мощность, длительность и глубина воздействия и т.д. [3, 4]. Поскольку в клинической практике *in vivo* эффективность режимов РЧА может быть оценена только по конечному результату, то подбор качественно-количественных характеристик перечисленных выше параметров осуществляется на экспериментальном этапе, для чего требуется объективная морфологическая оценка. Тем не менее, в качестве таковой используется окрашивание гематоксилином и эозином, метод, не предназначенный для выявления нервных волокон, с помощью которого можно дать только общеморфологическую оценку теплового повреждения глубоких слоёв лёгочного ствола, но не оценить жизнеспособность нервных волокон. Импрегнация солями серебра по методу Сантьяго Рамон-и-Кахала в силу своих тинкториальных особенностей также не позволяет провести оценку жизнеспособности нервных волокон, поскольку поверхность нервных волокон серебром импрегнируется в независимости от того подвергся ли ствол коагуляции или нет. И только после длительного периода жизни, когда нервный ствол полностью разрушился, импрегнация серебром выявит его

отсутствие. Это невозможно реализовать в экспериментах на аутопсийном материале, как единственно доступном при изучении эффективности и безопасности РЧА на материале человека, имеющего отличительные особенности иннервации лёгочного ствола от животных [3, 9–16]. Иммуногистохимическое выявление нервных волокон и ганглиев с использованием антител к белку S100, а также селективная иммуногистохимическая визуализация симпатических нервов по антителам к тирозингидроксилазе, парасимпатических нервных волокон по антителам к ацетилхолиновому M1 рецептору, антителам к D5 дофаминовому рецептору для оценки эффективности эндоваскулярной катетерной денервации лёгочной артерии описана в 2021 г. [3].

Однако авторы этого исследования для оценки эффективности проведённой РЧА использовали полуколичественную оценку иммуногистохимического окрашивания. Тогда как нами использована оценка прямого количественного анализа относительной площади окрасившихся нервных стволов. Использованный нами метод количественного морфометрического анализа позволяет избежать субъективизма при оценке степени повреждения. Кроме того, использование в качестве статистической величины параметра *Sotn*. позволяет уменьшить морфометрические ошибки измерения размеров гистологических объектов в исследуемых срезах, связанные с изменениями ткани в процессе фиксации и заливки в парафин.

В представленном экспериментальном исследовании мы показали возможность специфической оценки повреждения вегетативных нервных волокон в адвентициальной оболочке лёгочного ствола методом их окрашивания на Иммуностейнере Leica Bond MAX с поликлональным антителом к белку S-100 после РЧА-воздействия.

Таким образом, иммуногистохимическое окрашивание поликлональным антителом к белку S-100 является состоятельным методом верификации необратимого термического повреждения вегетативных нервных волокон в

стенке лёгочной артерии в результате проведения РЧА ДЛА. Данный способ гистологического окрашивания может быть использован в клинической и экспериментальной работе для оценки эффективности проведённой абляции как на аутопсийном, так и биопсийном материале.

ЗАКЛЮЧЕНИЕ

Предложенная методика количественной иммуногистохимической оценки факта необратимого термического повреждения нервных

стволов в области бифуркации лёгочной артерии в результате РЧА-воздействия позволяет провести более объективную оценку эффективности этого хирургического вмешательства, по сравнению с ранее предложенными методиками оценки. Данный способ гистологического окрашивания может быть использован в клинической и экспериментальной работе для оценки эффективности проведённой абляции как на аутопсийном, так и биопсийном материале.

Литература

References

- 1 Bogachev-Prokop'ev AV, Zheleznev SI, Afanas'ev AV i dr. Aplyatsiya ganglionarnykh spleteniy legochnoy arterii pri khirurgicheskom lechenii porokov mitral'nogo klapana u patsientov s vysokoy legochnoy gipertenziey. *Patologiya krovoobrashcheniya i kardiokhirurgiya*. 2015;19(4):19-25. *In Russian*
- 2 Korzhevskiy DE, Sukhorukova EG, Petrova ES, Tsukanova AF, Chumasov EI. Primenenie immunogistokhimicheskoy reaktsii na belok PGP 9.5 dlya izucheniya innervatsii serdtsa krysy i cheloveka. *Morfologiya*. 2013;143(3):77-80. *In Russian*
- 3 Shcherbakova MN, Gadzhieva FG. Osobennosti innervatsii serdtsa. Vesennie anatomicheskie chteniya. Sbornik statey nauchno-prakticheskoy konferentsii, posvyashchennoy pamyati dotsenta M.A. Kolesova. *Grodno*. 2016;254-258. *In Russian*
- 4 Goncharov PN, Sakibaev KSh, Goncharov NI. Illyustratsii k innervatsii serdtsa: pamyati Vladimira Petrovicha Vorob'eva (1876–1937). *Morfologiya*. 2008;133(2):34. *In Russian*
- 5 Zheleznev SI, Demidov DP, Afanas'ev AV i dr. Radiochastotnaya denervatsiya legochnoy arterii pri khirurgicheskoy korrektsii displasticheskikh porokov mitral'nogo klapana s vysokoy legochnoy gipertenziey. *Rossiyskiy kardiologicheskii zhurnal*. 2016;11(139):70-72. *In Russian*
- 6 Zhou L, Zhang J, Jiang XM et al. Pulmonary artery denervation attenuates pulmonary arterial remodeling in dogs with pulmonary arterial hypertension induced by dehydrogenized monocrotaline. *J. Am. Coll. Cardiol. Interv.* 2015;8:2013-2023. <https://doi.org/10.1016/j.jcin.2015.09.015>
- 7 Guseva IA, Shabalin AV, Kazarinova YuL. Svyaz' osobennostey innervatsii serdtsa s mekhanizmami razvitiya supraventrikulyarnykh takhikardiy i s posledstviyami radiochastotnoy aplyatsii aritmogennykh ochagov. *Vestnik aritmologii*. 2001;22:69-74. *In Russian*
- 8 Condori Leandro HI, Vakhrushev AD, Goncharova NS et al. Stimulation Mapping of the Pulmonary Artery for Denervation Procedures: an Experimental Study. *J Cardiovasc Transl Res*. 2021;14(3):546-555.
- 9 Feshchenko DA, Rudenko BA, Shanoyan AS i dr. Legochnaya denervatsiya v lechenii legochnoy gipertenzii: etapy razvitiya metoda i opyt klinicheskogo primeneniya. *Rossiyskiy kardiologicheskii zhurnal*. 2019;24(12):162-168. *In Russian*
- 10 Trofimov N.A., Rodionov A.L., Egorov D.V., Surkova T.V., Nikolsky A.V. Histological justification for the need of radiofrequency ablation of pulmonary arteries in patients with high-grade secondary pulmonary hypertension. *Sovremennye tehnologii v medicine*. 2021;13(6):56-64. <https://doi.org/10.17691/stm2021.13.6.06>
- 11 Trofimov NA, Medvedev AP, Dragunov AG i dr. Denervatsiya legochnogo stvola i ust'ev legochnykh arteriy u patsientov s khirurgicheskoy korrektsiey patologii mitral'nogo klapana na fone legochnoy gipertenzii. *Al'manakh klinicheskoy meditsiny*. 2017;45b(3):192-199. *In Russian*
- 12 Rudenko VA, Feshchenko DA, Shanoyan AS. Endovaskulyarnye metody denervatsii legochnoy arterii v lechenii patsientov s legochnoy gipertenziey: posobie pod red. Drapkinoy O.M. M.: FGBU «Natsional'nyy meditsinskiy issledovatel'skiy tsentr terapii i profilaktiki meditsiny Ministerstva zdravookhraneniya Rossiyskoy Federatsii». 2020:66. *In Russian*
- 13 Chumasov EI, Petrova ES, Korzhevskiy DE. Opyt izucheniya innervatsii serdtsa s pomoshch'yu immunogistokhimicheskikh metodov. *Morfologicheskie shkoly segodnya. Mater. Vseros. nauch.-prakt. konf. s mezhdunar. uchastiem. Voronezh*. 2022;360-363. *In Russian*
- 14 Trofimov NA, Babokin VE, Medvedev AP i dr. Effektivnost' i bezopasnost' radiochastotnoy aplyatsii legochnogo stvola i ust'ev legochnykh arteriy pri vysokoy legochnoy gipertenzii (po rezul'tatam gistologicheskogo issledovaniya autopsiynogo materiala). *Trudnyy patsient*. 2021;19b(2):6-13. *In Russian*

- 15 Chen SL, Zhang YJ, Zhou L et al. Percutaneous pulmonary artery denervation completely abolishes experimental pulmonary arterial hypertension in vivo. *EuroIntervention*. 2013;22:269-276.
- 16 George L. Kumar, Lars Rudbeck. Immunohistochemical Staining Methods Education Guide. DAKO. 2011:224

Авторы заявляют об отсутствии каких-либо конфликтов интересов при планировании, выполнении, финансировании и использовании результатов настоящего исследования

The authors declare that they have no conflicts of interest in the planning, implementation, financing and use of the results of this study

ИНФОРМАЦИЯ ОБ АВТОРАХ

Ильин Михаил Владимирович, старший преподаватель кафедры нормальной и топографической анатомии с оперативной хирургией, Чувашский государственный университет имени И.Н. Ульянова, Чебоксары, Россия;
e-mail: maiss-a@ya.ru

Москвичев Евгений Васильевич, доктор медицинских наук, профессор кафедры нормальной и топографической анатомии с оперативной хирургией, Чувашский государственный университет имени И.Н. Ульянова; заведующий патологоанатомическим отделением, Республиканский клинический онкологический диспансер, Чебоксары, Россия;
e-mail: moskvichev@rambler.ru

Козлов Вадим Авенирович, доктор биологических наук, кандидат медицинских наук, профессор кафедры медицинской биологии с курсом микробиологии и вирусологии, Чувашский государственный университет имени И.Н. Ульянова, Чебоксары, Россия;
e-mail: pooh12@yandex.ru

Драгунов Андрей Геннадьевич, кандидат медицинских наук, генеральный директор, ООО «Ангио Лаб», Чебоксары, Россия;
e-mail: adragunov@yandex.ru

Драгунова Марина Витальевна, врач-кардиолог, Республиканский кардиологический диспансер, Чебоксары, Россия;
e-mail: vitarinacor@mail.ru

Романов Владимир Станиславович, заведующий Чебоксарским межрайонным патологоанатомическим отделением № 1, Республиканское бюро судебно-медицинской экспертизы, Чебоксары, Россия;
e-mail: romanovvs83@mail.ru

INFORMATION ABOUT AUTHORS

Mikhail V. Il'in, Senior Lecturer of the Department of Normal and Topographic Anatomy with Operative Surgery, I.N. Ulyanov Chuvash State University, Cheboksary, Russia;
e-mail: maiss-a@ya.ru

Evgeniy V. Moskvichev, Doctor of Medical Sciences, Professor of the Department of Normal and Topographic Anatomy with Operative Surgery, I.N. Ulyanov Chuvash State University, Cheboksary, Russia; Head of Pathologoanatomic Department, Republican Clinical Oncologic Dispensary, Cheboksary, Russia;
e-mail: moskvichev@rambler.ru

Vadim A. Kozlov, Doctor of Biological Sciences, Candidate of Medical Sciences, Professor of the Department of Medical Biology with a Course of Microbiology and Virology, I.N. Ulyanov Chuvash State University, Cheboksary, Russia;
e-mail: pooh12@yandex.ru

Andrei G. Dragunov, Candidate of Medical Sciences, General Director, «Angio Lab», Cheboksary, Russia;
e-mail: adragunov@yandex.ru

Marina V. Dragunova, Cardiologist, Republican Cardiology Dispensary, Cheboksary, Russia;
e-mail: vitarinacor@mail.ru

Vladimir S. Romanov, Head of the Cheboksary Interdistrict Pathology Department № 1, Republican Forensic Medical Examination Bureau, Cheboksary, Russia;
e-mail: romanovvs83@mail.ru