СПЛЕНЭКТОМИЯ – ВЛИЯЕТ ЛИ ОНА НА ИММУНИТЕТ И ПРОДОЛЖИТЕЛЬНОСТЬ ЖИЗНИ СТАРЫХ БЕЛЫХ КРЫС?

Марков И.И., Любаева Е.В.

DOES SPLENECTOMY HAVRE AN EFFECT ON ON THE IMMUNE FUNCTION AND LIFE OF OLD WHITE RATS?

Markov I.I., Lubayeva E.V.

В результате возрастной инволюции селезёнка перестает выполнять функции периферического органа иммунной системы у людей пожилого и старческого возраста. Для клиники чрезвычайно важно выяснить к каким изменениям иммунитета и, естественно, продолжительности жизни может привести спленэктомия , выполненная у них по показаниям?

Цель работы – провести сравнительную оценку морфологического статуса периферических органов иммунной системы и продолжительности жизни интактных и спленэктомированных старых белых крыс.

Материал и методы исследования. На светооптическом и субмикроскопическом уровне изучена структура брыжеечных лимфатических узлов, большого сальника и печени у нелинейных спленэктомированных старых белых крыс (n=25). Контролем служили интактные старые белые крысы (n=7) одного возраста со спленэктомированными крысами.

Результаты исследования свидетельствуют о выраженной иммунной стимуляции брыжеечных лимфатических узлов и большого сальника и увеличение продолжительности жизни спленэктомированных старых белых крыс на 4-6 месяцев по сравнению с интактными старыми белыми крысами.

Ключевые слова: *селезенка, спленэктомия, периферические органы иммунитета, старые белые крысы.*

Due to age involution, the spleen stops to fulfil its functions as the immune system peripheral organ in people of elderly and senile age. For the clinical picture, it is extremely important to find out which changes in the immunity function and – conseguently – in life time can be a result of therapeutic spelenectomy.

The aim of the research is to perform comparative assessment of the morphological state of the immune system peripheral organs and of the lafe time between intact and splenectomized old white rats.

Material and methods. The paper presents the study of the structure of mesenteric lymph nodes, the greater omentum and the liver in nonlinear splenectomized old white rats (n=25) at the light optical and submicroscopic levels. The controls were intact old white rats (n=7) of the same age as the splenectomized rats.

The results of the study have attested a marked stimulation of the immune system of the mesenteric lymph nodes and the greater omentum as well as increased (4-6 monthd loger) life time of splenectomized old white rats as compared to the intact old white rats.

Key words: *spleen, splenectomy, immune peripheral s organs, old white rats.*

Введение. Интерес к изучению дефектов иммунной системы в спленэктомированном организме значительно возрос в последние годы. Терапевтическая коррекция последствий спленэктомии антибиотиками и вакцинами [1] оказалась неэффективной и, несмотря на комплексную антибиотикотерапию, число гнойных осложнений остается весьма значительным [2]. Анализ данных литературы позволило установить три важных обстоятельства:

самая высокая летальностью при постспленэктомическом синдроме наблюдается у детей [3-5];

наибольший эффект дает аутотрансплантация селезеночной ткани в большой сальник [6-8];

почти все очаги спленоза у человека и у млекопитающих находятся в большом сальнике [9 - 11].

Дети особенно подвержены инфекционным заболеваниям после спленэктомии. W.Walker [12] проанализировал отдаленные результаты спленэктомии у 721 ребенка, оперированного в Англии и в Уэльсе в 1960-1964 годах. Оказалось, что в последующие годы только 8% детей этой группы страдали тяжелыми инфекционными заболеваниями, которые могли быть связаны со спленэктомией. Наибольшая опасность, по данным автора [12], существует для детей 3-х летнего возраста и она сохраняется на протяжении 3-х лет после операции. В это время в кровеносном русле детей определяется значительное количество

бактерий, наличие которых может быть следствием удаления селезенки как биологического фильтра [13].

Другие авторы [14, 15] связывают развитие инфекционных заболеваний у детей после спленэктомии с резким снижением уровня JgM в крови по сравнению с их уровнем до операции. В то же время установлено [16], что после спленэктомии изменяется соотношение различных субполяций Т-лимфоцитов, в частности, соотношение Т-супрессоров и Т-эффекторов. Авторы [16] высказали предположение: селезенка должна в иммунологическом отношении поддерживать появление и сохранение опухолей в организме. В связи с этим, авторы [16] считают, что частота возникновения опухолей должна быть значительно меньше у пациентов, которым ранее была произведена спленэктомия по поводу травматического повреждения селезенки.

Действительно, ретроспективный анализ медицинской документации подтвердил это предположение. В группе спленэктомированных пациентов, наблюдавшихся в течение 10-25 лет после операции возникновение опухолей регистрировалось в 3,6 раза реже, чем в контрольной группе пациентов соответствующего возраста, но с интактной селезенкой [16]. Высокую воспроизводимость подавляющего влияния спленэктомии на рост трансплантированных опухолей удалось продемонстрировать и в экспериментах на различных видах животных [17]. Анализ клинического материала подтвердил результаты экспериментов и позволил сделать заключение: спленэктомия может стать элементом хирургической иммунотерапии. Однако существует и диаметрально противоположная точка зрения на роль селезенки в противоопухолевой резистентности организма [18, 19]. И.И.Куколев [20], основываясь на «биологической теории» опухолей, связывает их возникновение с возрастной дисфункцией селезенки. Спленэктомия традиционно считается операцией выбора. Она необходима при травматических повреждениях селезенки [21, 22], при тромбоцитарной пурпуре, синдроме гиперспленизма, хронических лейкозах [23]. Причем, если одни авторы [24, 25] считают риск развития постспленэктомического синдрома у взрослых пациентов явно преувеличенным, то другие [26-28] – признают его развитие в 65-80% случаев у спленэктомированных пациентов. Однако совершенно очевидно, что профилактика постспленэктомического синдрома – это важная клиническая проблема [29].

Цель исследования – провести сравнительную оценку морфологического статуса периферических органов иммунной системы и продолжительности жизни интактных и спленэктомированных старых белых крыс.

Материал и методы исследования. В работе использованы самцы старых (возраст 28 месяцев) белых крыс (n=25). Животным I группы (n=20) была выполнена спленэктомия, животные II группы (n=5) составили группу контроля. Операция – спленэктомия, проводилась в стерильных условиях под наркозом (Золетил 100-8 мг/кг) согласно инструкции производителя. Выполнялась верхне-срединная лапоратомия. Проводилась ревизия брюшной полости. Селезенка выводилась в операционную рану, селезеночные сосуды лигировались и пересекались. До выполнения спленэктомии у животных (n=19) перфузировалась система: брюшная аорта – воротная вена. Для чего через канюлю, введенную в брюшную аорту, перфузировалась диализирующая среда, содержащая хлористый натрий, хлористый калий, гидрокарбонат натрия, лимонную кислоту и глюкозу при определенных соотношениях указанных компонентов [30], до появления чистого перфузата из вскрытой воротной вены. Затем перфузировали через систему аорта – воротная вена 0,05% раствор нитрата серебра.

Селезенка, брыжеечные лимфатические узлы, большой сальник фиксировались в 10% нейтральном формалине. Парафиновые срезы толщиной 5,0-7,0 мкм окрашивались гематоксилином и эозином, по Ван Гизону, парарозанилином и толуидиновым синим. Подготовка образцов тканей для сканирующей электронной микроскопии проводилась в соответствии с рекомендациями [31].

Спленэктомия провоцирует у белых крыс переход латентного грахамеллеза в острую форму. В связи с этим, всем животным за 14-ть суток до операции проводился однократный курс антибиотикотерапии офлаксацином (25 мг – 1 раз в день) в течение 5 дней.

Животные I-ой и II-ой группы до и во-время проведения эксперимента находились в виварии Самарской городской ветеринарной клиники «Друг» (главный врач – к.м.н., доцент В.А.Ваньков). Обращение с животными соответствовало требованиям приказа Минздрава РФ № 267 от 19.06.2003г. и принципам «Конвенции по защите позвоночных животных, используемых в экспериментальных и других целях» (Страсбург, 1986). Спленэктомированные крысы выводились из эксперимента через 7-мь (n=5), 15-ть (n=5), 45-ть (n=10) и 90-то (n=5) суток.

Результаты исследования и их обсуждение. Ранее нами были получены морфофункциональные данные о возрастной инволюции селезенки белых крыс [32]. Они свидетельствуют о том, что в различные возрастные периоды пост-

натального онтогенеза значение селезенки как многофункционального органа изменяется. Так, у неполовозрелых белых крыс (возраст – 1 месяц) в периартериальных лимфоидных муфтах четко определяется 3-и зоны: центральная, периферическая и краевая. У зрелых репродуктивных крыс (возраст – 12 месяцев) в периартериальных муфтах выделить указанные зоны уже невозможно, поскольку муфты состоят из 10-15 концентрических рядов плотно упакованных клеток. Доминирующей клеточный популяцией в периартериальных муфтах становятся малые лимфоциты (59,3+4,3%). У крыс III-й возрастной группы (возраст – 24 месяца) вокруг утолщенных и склерозированных стенок пульпарных артерий, имеющих диаметр 10,0-20,0 мкм, в отдельных участках и полностью облитерированных, определялись лишь отдельные небольшие по площади фрагменты лимфоидной ткани. Возрастные изменения в маргинальной зоне белой пульпы селезенки характеризовались ее делимфотизацией и разрастанием волокнистой соединительной ткани. У крыс I-ой возрастной группы лимфоидные узелки чаще всего находились в непосредственной близости от пульпарных артерий. Лишь незначительная часть лимфоидных узелков имела герминативные центры небольших размеров. При этом периартериальная зона пульпарных артерий всегда отделяла их стенку от герминативных центров. Большое число лимфоидных узелков находилось на периферии белой пульпы в непосредственной близости от маргинального синуса. Лимфоидные узелки четко контурировались на фоне окружающей их лимфоидной ткани. Практически все клеточные элементы, составляющие лимфоидные узелки, интенсивной включали в цитоплазму частицы серебра. Окружающие же лимфоидные узелки клеточные элементы были от них свободны.

В селезенке крыс II-ой и III-ей возрастных групп количество и размеры лимфоидных узелков прогрессивно уменьшалось. Причем, дифференцировать лимфоидные узелки и периартериальные муфты у животных этих групп и, особенно, у животных III-ей группы достаточно трудно, а порой и невозможно. Это связано со склеротическими изменениями стенки пульпарных артерий и облитерацией их просвета. На протяжении всего постнатального онтогенеза в селезенке белых крыс происходит нарастание площади, занимаемой соединительной тканью. Так у крыс I-ой возрастной группы она занимает 5,2% площади среза, у крыс II-ой группы – 9,6%, у крыс III-ей группы – 15,3%.

На фоне значительного (в 4,2 раза) уменьшения площади, занимаемой лимфоидной тканью, площадь, занимаемая красной пульпой у животных III-ей возрастной группы увеличилась на 10,8%.

Последствия спленэктомия у крыс разных возрастных групп существенно отличались. Так, животные I-ой группы в раннем послеоперационном периоде были адинамичны, оказывались от корма и от воды и нуждались в уходе. Затем они становились малоподвижными, неохотно поедали корм, значительно отставали в весе от интактных крыс одного возраста. Животные II-ой и III-ей групп значительно легче переносили ранний послеоперационный период, а в отдаленном послеоперационном периоде их общее состояние и поведение мало чем отличалось от состояния и поведения интактных животных. Более того, спленэктомированные старые крысы стали более активными, они стали лучше поедать корм, у них чаще, чем до спленэктомии стал проявляться половой инстинкт. Продолжительность их жизни, по сравнению с продолжительностью жизни интактных животных той же возрастной группы одного помета (длительность наблюдения - до 12-ти месяцев) увеличилась на 4-5 месяцев. Интактные крысы погибали в возрасте 30-32 месяца, спленэктомированные – в возрасте 35-36 месяцев. Полученные результаты нуждались как в дальнейшей проверке, так и в теоретическом обосновании. Прежде всего, очевидно, что морфофункциональные изменения, происходящие в селезенке в процессе ее возрастной инволюции качестве отмечаются от инволютивных процессов в других органах иммунной системы [33]. Это отличие заключается в том, что лимфоидная ткань в тимусе, лимфатических узлах, миндалинах, большом сальнике замещается жировой тканью, а не волокнистой соединительной, как это происходит в селезенке. Трансформация лимфоидной ткани в ткань жировую, имеет, по всей вероятности, важнейшую биологическую целесообразность – переходу от клеточной регуляции иммунологической реактивности организма к регуляции гуморальной. Важная роль липидов в организации и функционировании клеточных структур различных органов и тканей не вызывает в настоящее время сомнений. За определенными фракциями липидов признается триггерная роль в иммунной системе [34, 35]. Причем, чем выше содержание ненасыщенных жирных кислот в молекулах липидов, тем выраженнее активация процесса пролиферации и стимуляции регуляторных лимфоцитов - амплифайеров, образование естественных киллеров, способных убивать сингенные, аллогенные и ксеногенные опухолевые клетки. Тем более, что ненасыщенные жирные кислоты являются для живых организмов незаменимыми, а в процессе эволюции ими была потеряна способность превращения октадека – 3-еновой кислоты в октадека – 9,12 –

дисновую кислоту. Именно поэтому, тимэктомия у взрослых животных, тимус которых представляет собой комплекс жировой ткани с фрагментами лимфоцитов и макрофагов, резко снижает у них способность вырабатывать антитела. И, тем не менее, при введении этим животным тималина, наряду с относительной нормализацией клеточного и гуморального иммунитета, у них происходит восстановление и показателей системы гомеостаза и фибринолиза [36]. По нашим данным, в селезенке старых крыс, на фоне увеличения объема красной пульпы в ее синусах, краевом и маргинальных, а так же в венозных синусах и венах происходит образование конгломератов из форменных элементов крови. Эти конгломераты фиксируются к эндотелиоцитам за счет многочисленных разветвлений, проникают через стенку микрососудов и откладываются в окружающей их ткани (рис.1). Для депозиции патологических иммунных комплексов в селезенке, очевидно, есть морфологические предпосылки.

Так, в ней обнаружены специальные структуры – рецепторные сайты, которые взаимодействуя с циркулирующими иммунными комплексами, длительное удерживают их в паренхиме селезенки [37]. В местах отложения иммунных комплексов всегда определяются повреждения эндотелиоцитов (набухание, десквамация), внутрисосудистые нарушения гемоциркуляции (стазы, слайдж – синдромы) и увеличение проницаемости сосудистой стенки. Связь адсорбции иммунных комплексов с повреждением стенки микрососудов селезенки позволяет предполагать их ведущую роль в развитии патологии сосудистой системы селезенки – склерозе стенки артерий и артериол и редукции микроциркуляторного русла, в том числе, и капилляров эллипсоидных муфт. На этом фоне наблюдается и значительное уменьшение числа гладких миоцитов в капсуле, трабекулях и в красной пульпе. В периферической зоне красной пульпы молодых и половозрелых крыс постоянно определяется гетерогенная популяция мегакариоцитов. В процессе их дифференцировки ядра из округлых становятся сегментированными, а в цитоплазме нередко появляется азурофильная зернистость. Контуры цитоплазмы четкие, но от нее по периферии отпочковываются небольшие фрагменты, соединенные с ней тонкими и менее окрашенными цитоплазматическими мостиками (рис. 2). Нередко формируются целые ассоциации мегакарноцитов, имеющих единую цитоплазму. Идентифицированы 4-х и 8-ми плоидные мегакариоциты. По данным [38], 8-ми плоидные мегакариоциты селезенки способны продуцировать тромбоциты. Это свидетельствует о том, что селезенка молодых крыс принимает участие в тромбоцитогенезе.

Так, число тромбоцитов в их периферической крови достигает 702-796 тыс/мм^3 [39]. Это почти в 3,5 раза превышает аналогичный показатель у человека, в селезенке которого мегакариоциты не обнаружены [40].

В селезенке старых крыс единичные мегакариоциты встречаются лишь в отдельных гистологических срезах, а в большинстве срезов они полностью отсутствуют. Уже в селезенке половозрелых крыс можно было наблюдать феномен гибели мегакариоцитов при их контакте с нейтрофильными гранулоцитами и лимфоцитами. В конечном итоге происходил лизис мегакариоцитов при относительной структурной целостности нейтрофильных гранулоцитов. Селезенку издавна именуют кладбищем эритроцитов. Однако относительно участия селезенки в фагоцитозе и гемолизе эритроцитов далеко не все ясно [23]. В синусах красной пульпы старых крыс доминируют разнообразные формы трансформированных эритроцитов (рис.3). Они связаны между собой и макрофагами тонкими цитоплазматическими мостиками. Процесс завершается эритрофагией, причем один макрофаг фагоцитирует до 3-х эритроцитов (рис.4). На возможность эритрофагии в селезенке человека указывал и И.Л.Фаерман [41]. Таким образом, возрастная инволюция селезенки по многим параметрам отличается от возрастной инволюции других периферических органов иммунной системы.

В основе возрастной инволюции селезенки лежат морфологические изменения ее микрососудистого русла, следствием которых является быстрое развитие волокнистой соединительной ткани и замещение ею паренхимы органа. Вопрос о том, почему в селезенке отсутствует жировая ткань во всех возрастных периодах ее постнатального развития в литературе даже не ставился и, тем более, не обсуждался. Известно лишь, что жиры в виде эфирной вытяжки составляют в селезенке человека от 0,85 до 3,0% ее сырой массы [42]. Рассматривая процесс возрастной инволюции селезенки с позиции старения сосудистой системы, необходимо отметить ее уникальную роль в биодеградации и утилизации трансформированных эритроцитов. Известно, что ежедневно до 1,0% эритроцитов подвергается разрушению, а часть гемоглобина попадает кровеносное русло и прежде всего, селезенки. Свободный гемоглобин, как ферропротеин, является антогонистом серотонина [43], одного из главных регуляторов эндогенной вазомоторики [44]. Она осуществляется за счет взаимодействия серотонина с

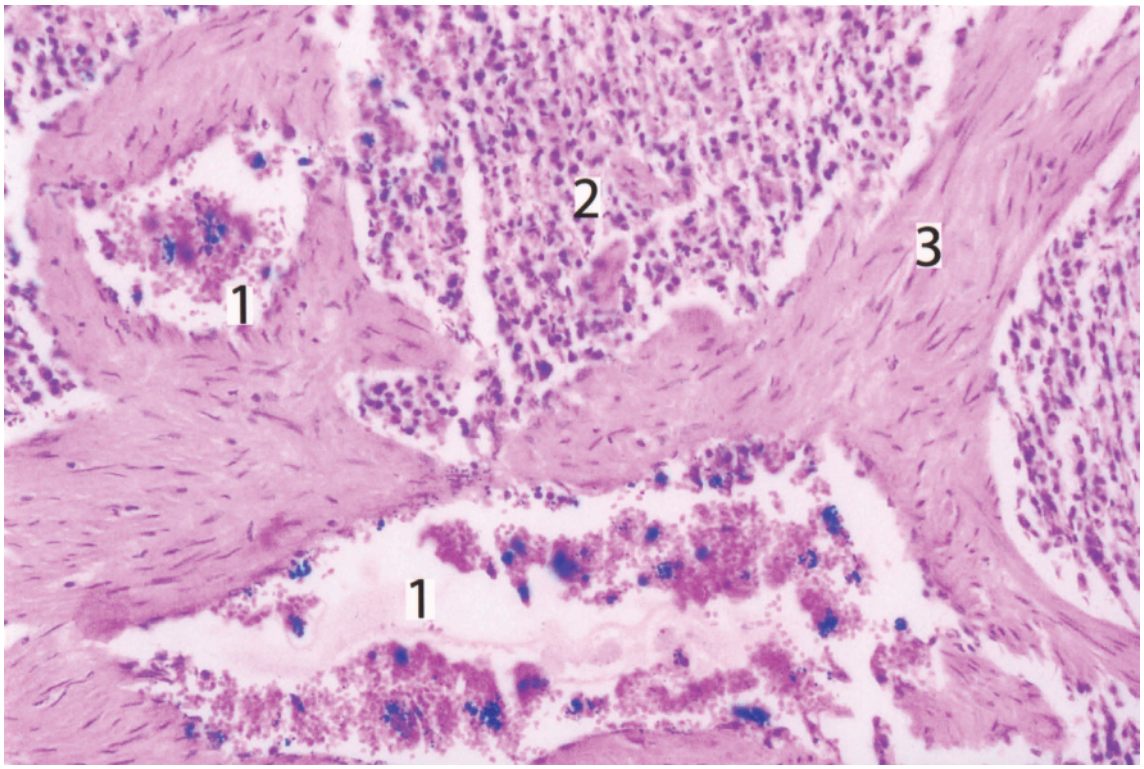

Рис. 1. Конгломераты форменных элементов крови в просвете вен. 1) селезёнки интактной старой белой крысы; 2) красная пульпа; 3) трабекулы. Окраска гематоксилином и эозином. Ув. 100.

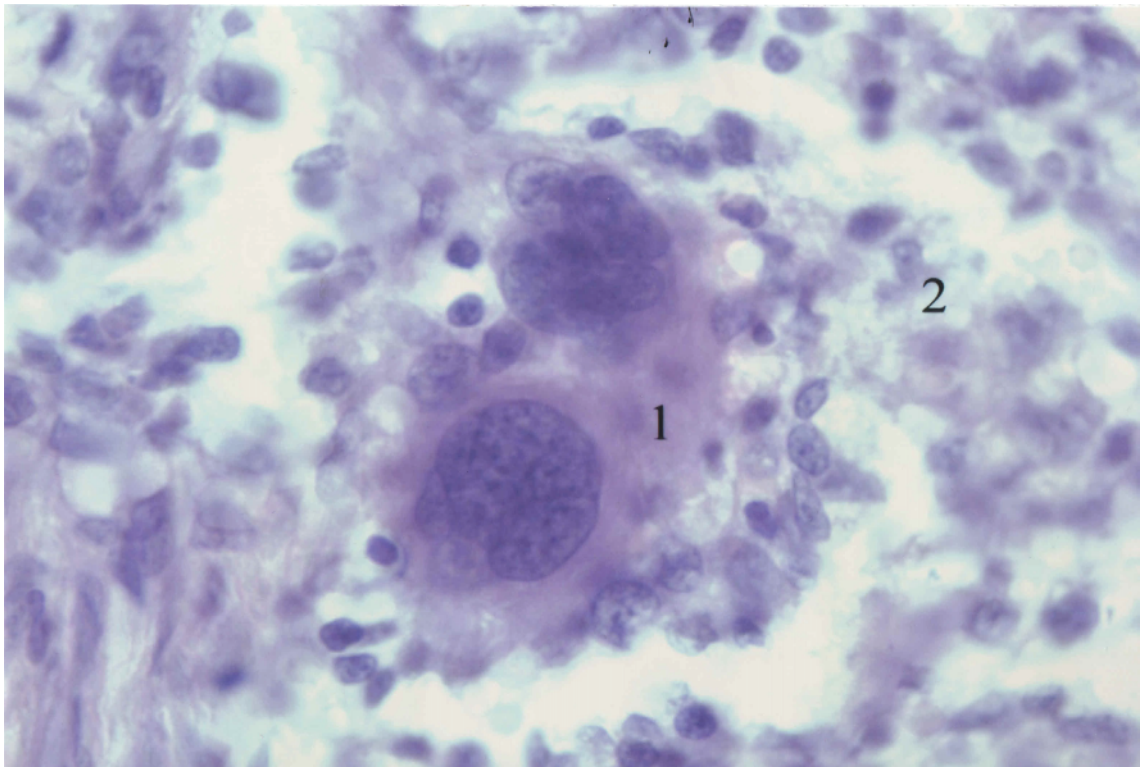

Рис. 2. Мегакариоциты (1) в селезенке (2) интактной старой белой крысы. Окраска парарозанилином и толуидиновым синим. Ув. 900.

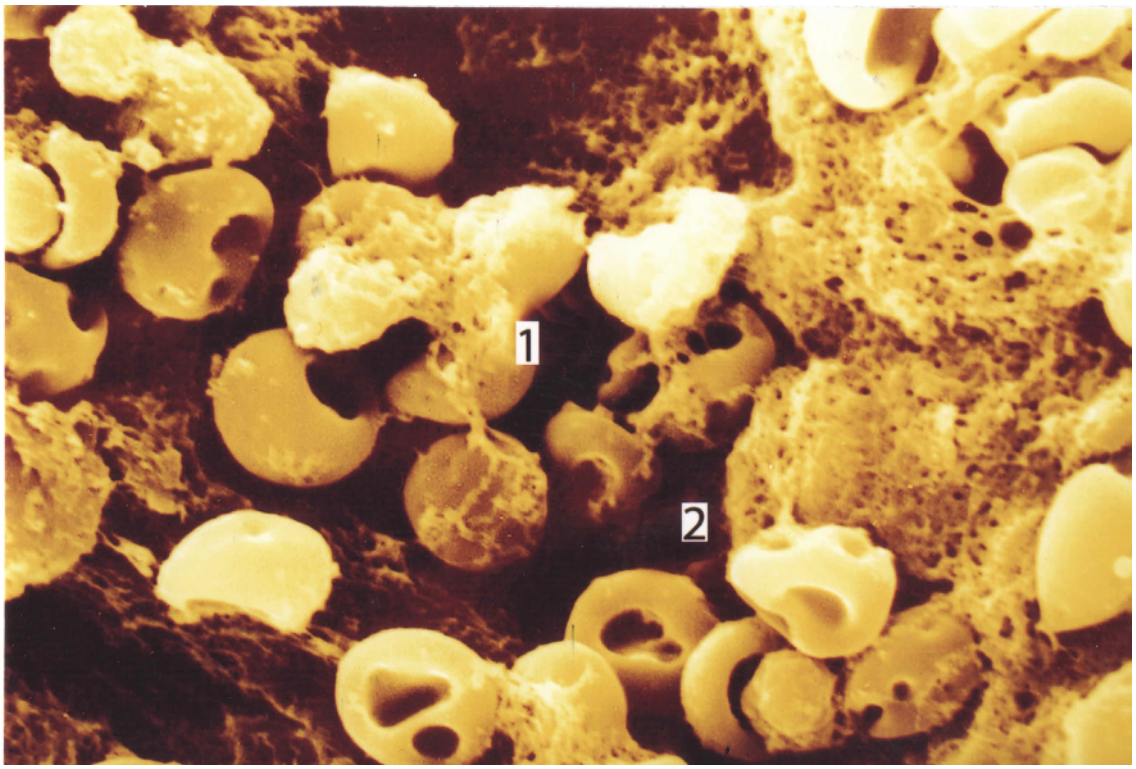

Рис. 3. Трансформированные эритроциты (1) в красной пульпе (2) селезёнки интактной старой белой крысы. Сканирующая электронограмма. Ув. 3200.

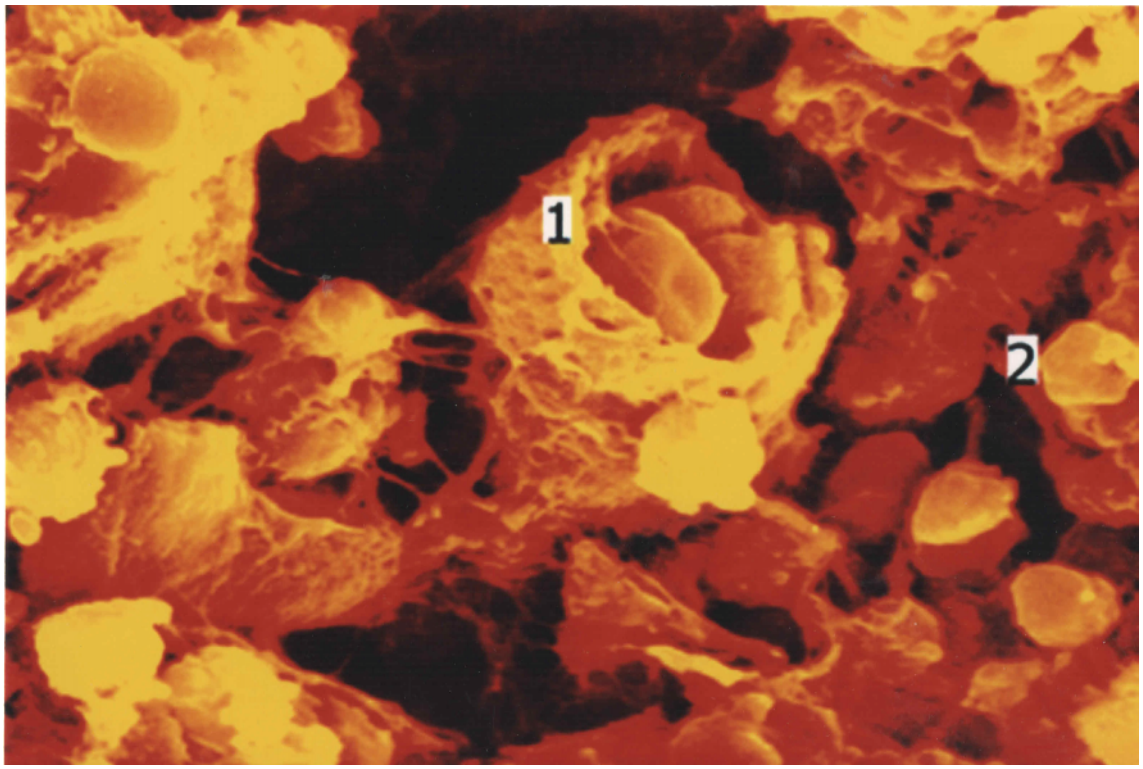

Рис. 4. Фагоцитоз эритроцитов макрофагом (1) в красной пульпе (2) селезёнки интактной старой белой крысы. Сканирующая электронограмма. Ув.3200.

серотониновыми рецепторами гладких миоцитов. Свободный гемоглобин, постоянно образующийся в селезенке как естественный метаболит, создает условия для патологических изменений серотониновых рецепторов гладких миоцитов и дистрофических изменений паренхимы селезенки. Доставка серотонина к серотониновым рецепторам осуществляется тромбоцитами, адсорбирующими его при прохождении через микрососудистое русло желудочно-кишечного тракта. Тромбоцитам отводится так же и важная роль в поддержании резистентности эндотелицитов за счет поступления в их цитоплазму фактора 3-тромбоцитов. Эта функция тромбоцитов – ангиотрофическая, а тромбоциты, с этой точки зрения, «кормилицы эндотелия [45]. Спленэктомия, выполненная у старых крыс не вызвала достоверных морфофункциональных изменений во фрагментах жировой ткани за рукояткой грудины с локальными включениями паренхимы тимуса. Эти результаты трудно сопоставить с данными, изложенными в работе [46]. Авторы [46] указали не возраст белых крыс, а их массу, которая варьировалась от 170,0 до 300,0 г. Вероятность всего это были крысы различных возрастных групп. При продолжительности жизни белых крыс 3-и года, они достигают максимальной массы 400,0 г. [39]. И тем не менее, гистоструктура тимуса у всех интактных крыс оказалась, по данным авторов [46], однотипной. У спленэктомированных крыс выявлены изменения, свидетельствующие о супрессивных процессах и инволюции тимуса в течение 15-ти суток после операции. В брыжеечных лимфатических узлах старых спленэктомированных крыс через 2-а месяца после операции наблюдалось увеличение объемной плотности лимфоидной ткани, увеличение диаметра венул с высоким эндотелием, расширение краевого синуса и увеличение клеточных элементов в нем (рис. 5). Реакция большого сальника у старых спленэктомированных крыс была выражена уже в раннем послеоперационном периоде и прогрессивно нарастала в последующие сроки наблюдения (90-120 суток). Она характеризовалась формированием в нем структур, характерных для спленоидов (рис. 6).

Образование спленоидов у 55% спленэктомированных крыс наблюдали и K.F.Kovacs et al [47] через 4-е месяца после операции «Селезеночные» узелки достаточно часто обнаруживали и в большом сальнике пациентов, перенесших спленэктомию 8-15 лет тому назад, хирурги при повторных операциях в брюшной полости [29, 48]. Наиболее часто резидуальная селезеночная ткань: спленоиды и добавочные селенки. Располагаются в большом сальнике или его фиксированной части – желудочно-селезеночной связке или между листками его свободных дубликатур. То есть, в зоне эмбрионального мезогастрия – единого источника развития и селезенки, и большого сальника. Кроме того, большой сальник и селезенка – единственные органы иммунной системы, получающие артериальную кровь из брюшной аорты и отводящие ее в воротную вену. Большой сальник и селезенка – единственные органы иммунной системы, имеющие периартериальные лимфоидные муфты, способные осуществлять иммунный и бактериальный контроль артериальной крови на значительной площади.

Селезенка является одним из наиболее кровоснабжаемых органов с ежеминутным объемом 750,0-800,0 мл крови (5,0 мл на 1,0 г ткани органа), что превышает кровоснабжение сердца [49]. Селезеночные сосуды, артерия и вена обладают чрезвычайно высокой растяжимостью [50, 51] и высокой реактивностью к различным воздействиям [51]. Активные сокращения селезенки [52] являются одним из экстваскулярных факторов регуляции кровотока в воротной системе. Поэтому спленэктомия приводит к снижению давления в воротной вене, снижению кислорода в ее крови, но усилению кровотока в общей печеночной артерии. Чрезвычайно важно, что кровь из селезеночной вены не смешивается в воротной вене с кровью, поступающей в нее из общей брыжеечной артерии [53]. Это возможно, поскольку скорость кровотока в воротной вене не превышает 10,0 см/сек, а число Рейнольдса – 50-100. Это дает автору [53] полную уверенность в возможности ламинарного режима в воротной вене. Отсюда следует, что кровь из селезенки поступает преимущественно в левую долю печени. Клинические наблюдения [54] и экспериментальные исследования [55, 56] подтверждают реальность этого феномена. Именно в левой доле печени нами обнаружены более значительные морфофункциональные изменения микрососудистого русла и паренхимы – чем в ее правой доле. Через 30-ть – 45 суток после спленэктомии эти изменения дезорганизация структуры печеночных долек, жировая дистрофия, локальный некроз гепатоцитов – сменялась регенерацией гепатоцитов, нормализацией, хотя и неполной гемо-лимфоциркуляции (рис. 7). Морфофункциональные изменения, обнаруженные нами в селезенке интактных старых белых крыс, оказались сопоставимы с изменениями в селезенке мышей на 25-е сутки после индукции РТПХ [57, 58]. В красной пульпе – это усиление миелоидного кровотворения с накоплением зрелых и незрелых нейтрофильных

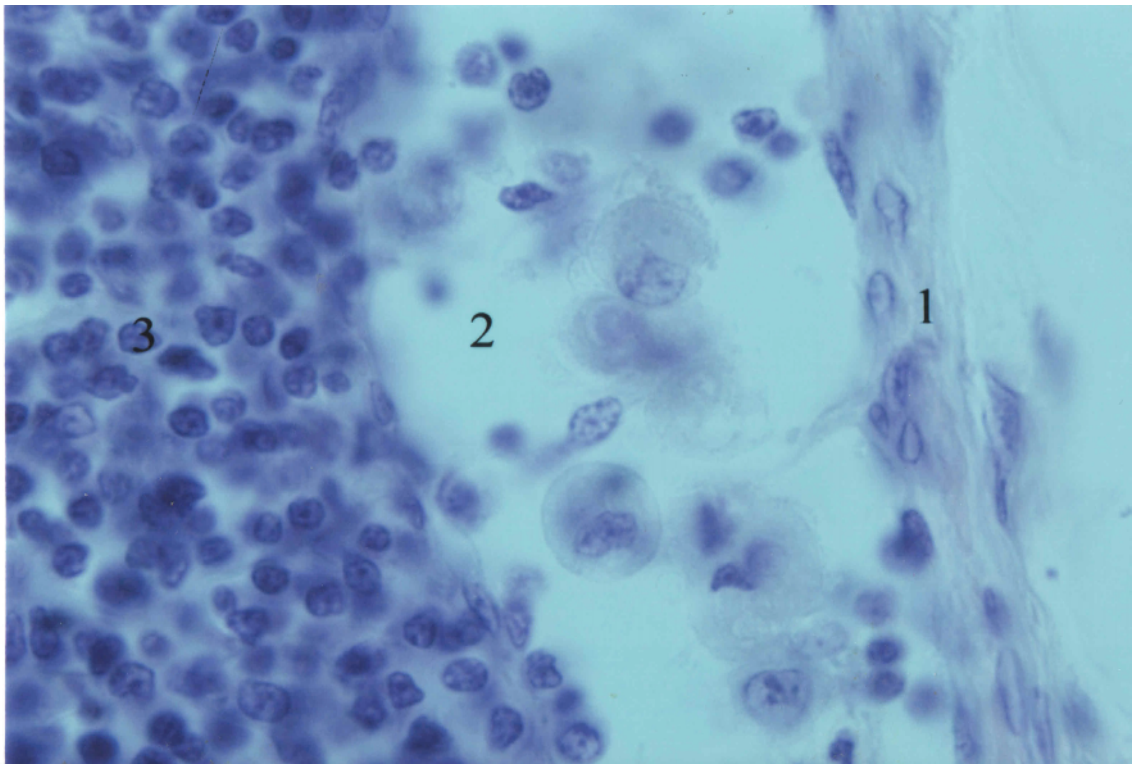

Рис. 5. Клеточные элементы (2) в краевом синусе брыжеечного лимфатического узла старой белой крысы. 1) капсула лимфатического узла. 45-е сутки после спленэктомии. Окраска парарозанилином и толуидиновым синим. Ув. 900.

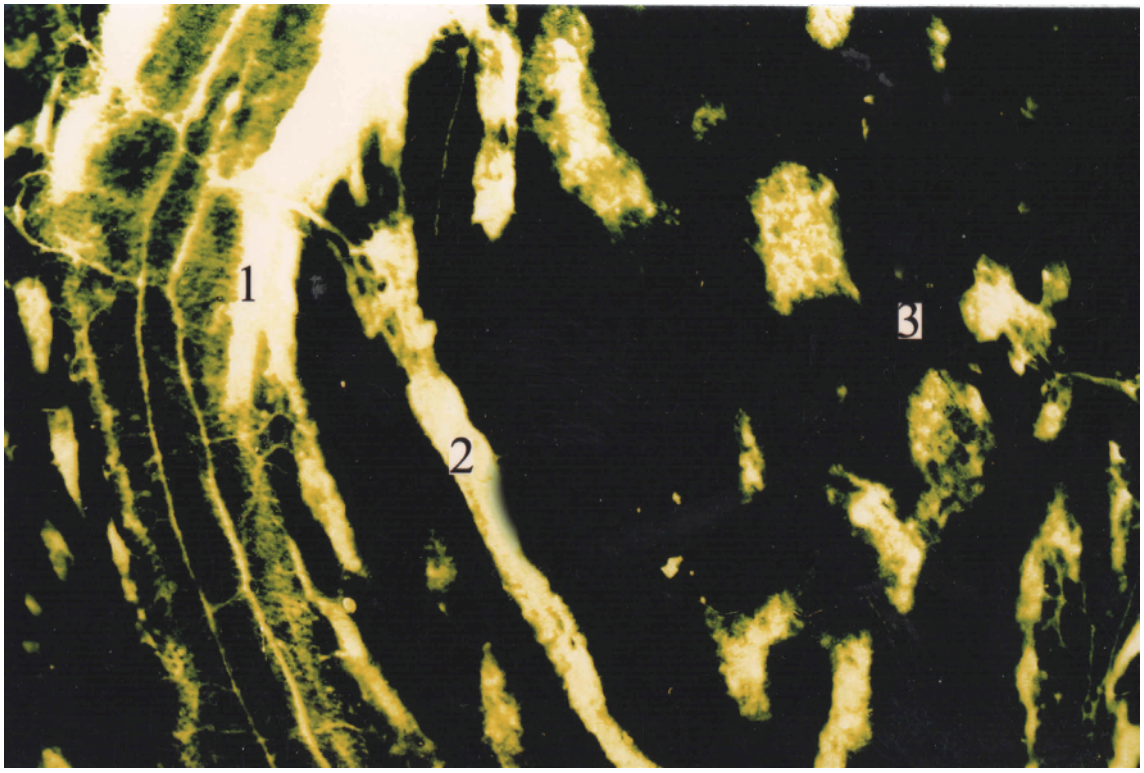

Рис. 6. Спленоиды (1, 2, 3) в большом сальнике старой белой крысы. 90-е сутки после спленэктомии. Импрегнация азотно-кислым серебром. Ув. 10

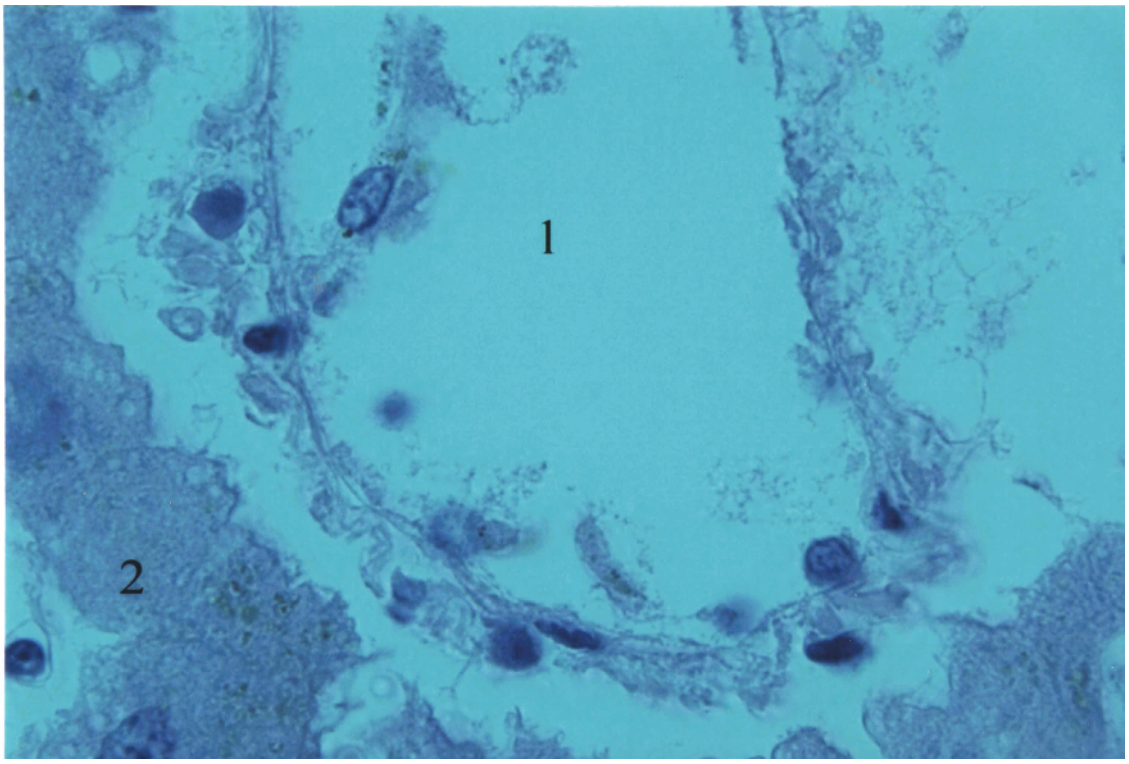

Рис. 7. Лимфатический сосуд (1) в левой доле печени старой белой крысы. 90-е сутки после спленэктомии. Окраска парарозанилином и толуидиновым синим. Ув. 900.

гранулоцитов, в белой пульпе – это прекращение пролиферативных процессов, инволюция лимфоидной ткани, редукция микрососудистого русла. Так же, как и у интактных старых белых крыс, спленэктомия оказывала стойкий защитный эффект от РТПХ при условии ее индукции в срок от 4-х часов до 2-х суток до операции [58].

ЛИТЕРАТУРА:

1.Chollet J.M. Attitude non operatoire dans les traumatisms splengues de ladulte / J.M. J.M., P.Testac//hlon Chir, 1989, v.85, N1, p/53-57.

2.Апарцин К.А. Аутотрансплантация ткани селезенки в условиях хирургшической инфекции живота /К.А.Апарцин// Автореф.дис...канд.мед. наук. Иркутск, 1995, 21с.

3. Erickson W.D. The hazard of infection following splenectomy in childzen \ W.D.Erickson, E.O.Burget et al\\ Amer J.Dis. Child., 1968, v.116, p.1-12.

4. Colgnard-Biehler H.Jnfections in splenectomized patient /H.Colgnard-Birhler, F.Lantenier rt al.// Rev. Prat., 2008, v.58, N20, p.2209-2214.

5. Singer D.B. Post - spentectomysepsis \ D.B.Singer\\ Perspect. Pediatr. Pathol, 1973, v.1, p.285-311.

6. Дурдыев М.Д. Аутотрансплантация ткани селезенки у хирургических больных / МД.Дурдыев // Автореф. дис...канд.мед.наук. М.1985, 19с.

7. Durig M. Lemphocyte sulsets in human peripheral blood after splenectomy aytotansplantation of spelenic tissue/ M.Durig, F.Hander// J.Lab.Clin. Med., 1984, v.104, N1, p/110-115.

8. Ookes D.D. Jnteraportal Splenic autotransplantation in rat feasibility and effectiveness / D.D. Ookes, A.C.Charters // J.Surg. Res., 1982, v.32, p.7-14.

9. Виноградов В.В. Гетеротопическая аутотрансплантация селезеночной ткани после спленэктомии /В.В.Виноградов, В.И.Денисенко// Хирургия, 1986, № 2, с.87-89.

10. Назарочкин Ю.В. Сравнительная оценка некоторых способов аутотрансплантации ткани селезнки при ее травматических повреждениях /Ю.В.Назарочкин// Автореф.дис.. канд.мед.наук. Астрахань, 1996, 19с.

11. Cohen E.A. Splenosis: reviw and report of splenic inplant \ E.A. Cohen\\ Arch Sueg/ 1954, v.69, p.777-781.

12. Walker W. Splenectomy in childhood: a review in Rngland and Wales / W. Walker// Brit. J.Surg., 1976, v.63, N1, p.36-43.

13. Bousguet R. Notre experirnce de la laparotomer dans la maladie de Hodgken /R. Bousguet, C.Weiderber // Chirurgie (Paris), 1973, v.99, N3, p.192-199.

14. Claret R. Jmmunological studies in the pospslenectomy syndrome / R. Claret, L.Morales

//J.Pediatr. Surg., 1975, N10, p.59-64.
15. Hevy R. Jmpaired lymphocyte function in untreated Hodgkins disease / R. Hevy, H.Kaplan// N.Engl. J.Mad., 1974, v.290, p.181-196.
16. Streilein J. Splenic modification of T-lymphocyte function / J. Streilein, Schonvogel, E.Frenkel// Blood, 1974, v.44, N 6, p.920-937.
17. Орита К. Иммуногенез рака / К.Опита// Японский журн.урологии, 1975, № 9, с.542-545.
18. Зверкова А.С. О роли селезенки при опухолях и лейкозах (обзор литературы)/ А.С.Зверкова// Врач. дело, 1975, № 7, с.80-83.
19. Бережная Н.М. Иммунология злокачественного роста / Н.М.Бережная, В.Ф.Чехун// М.Медицина, 2005, 790с.
20. Куколев И.И. Аутотрансплантация селезеночной ткани как метод усиления антибластических свойств организма при раковой болезни /И.и.Куколев// Тр.Куйбышевского мед.ин-та Куйбышев, 1960, Т.XI., с.215-221.
21.Ertel W. Nene diagnoctische Strategien bee Politrauma \ W. Ertel, D.Trentz \\ Chirurg, 1997, Bd.18, N 11, s. 1071-1075.
22.Алимов А.Н. Выбор метода хирургического лечения селезенки при сочетанной и изолированной травме живота с позиций эндохирургии / А.Н.Алимов, А.Ф.Изаев// Хирургия, 2006, № 3, с.43-49.
23. комахидзе М.Э. Селезенка /М.Наука, 1971, 253с.
24. Fiamond Y.K. Splenectomy in childhood and harard of overwhelming infection \ Pediatries, 1969, v.63, N 5, p.886-889.
25. Horton J. The imroetance of splenic blood flow in clearing pneumococcal organisins \ J. Horton, M.E.Ogdeu\\ Ann. Surg, 1982, v.195, p.172-176.
26.Дурдыев М.Д. Изменение иммунологических показателей после спленэктомии и реимплантации фрагментов селезенки /М.Д.Дурдыев, С.Б.Пашутин // Бюл.экспер.биол., 1985, № 6, с.719-720.
27. Епифанов А.С. Удаление селезенки и риск развития тяжелых инфекций у детей /Н.С.Епифанов// Педиатрия, 1991, № 33, с.96-99.
28. Kitcheus C.S. The syndrome of post-splenectomy fulnrinant sepsis \ C.S. Kitcheus\ Amer. J. Med.Sei., 1977, v.274, N 3, p.303-310.
29. Макарова О.В. Патоморфология экспериментального постспленэктомического синдрома /О.В.Макарова, В.В.Нечай и др.// Клин.экспер. морфология, 2012, Т 1, с.31-34.
30. Маков И.И. Способ исследования микрососудистого русла большого сальника /Авторское свид.СССР, № 1919100 от 08.09.1990г.
31. Микроскопическая техника. Руководство/ Ред. Д.С.Саркисов, Ю.Л.Перов// М.Медицина, 1996, 544с.
32. Любаева Е.В. Морфо-функциональные изменения органов иммунной системы белых крыс после спленэктомии /Автореф.дис...канд.мед. наук, Уфа, 2002, 29 с.
33.Сапин М.Р. Принципы организации и строения органов иммунной системы человека/ М.Р.Сапин// Арх.анат., 1987, Т 2, с.5-16.
34.Туманян М.А. Использование нейтральных липидов в качестве стимуляторов естественного неспецифического иммунитета /М.А.Туманян, А.П.Дуплищева// Вопр.мед.химии, 1981, № 3, с.372-376.
35. Фукс Б.Б. Активация регуляторных эффективных лимфоцитов липидами /Иммунология, 1985, Т 2, с.66-67.
36.Шатикова А.С. Тромбоцитарный гомеостаз/ СПб, 2000, 222 с.
37. Ягмуров О.Д. Функциональная морфология лимфоидных органов при вторичных иммунодефицитных состояниях / О.Д.Ягмуров// Автореф. дис...докт.мед.наук. СПб, 1997, 46с.
38. Jeval M. Contrigution a l etude de la maturation des megacariocytes dans molle osseuse de cobaye /M. Jeval// Arch.Biol (Belg) 1968, v.79, p.597-635.
39. Флиндт Р. Биология в цифрах / М.Мир, пер.с нем., 1992, 304 с.
40.Яновский Д.Н. Руководство по клинической гематологии / Киенв, Медгиз, 1962, 539 с.
41. Фаерман И.Л. Болезни селезенки / М.Госиздат, 1928, 304с.
42. Widdowson E.M. The Chemical Composition of the Human Body /E.M.Widdowson, C.M.Sprey //Clin. Sci, 1951, v.10, p.113-125.
43. Симоненков А.П. Является ли хроническая серотониновая недостаточность основой диабетической ангиопатии /А.П.Симоненков, В.Д.Федоров// Бюл.экспер.биол., 1997, № 1, с.103-110.
44. Симоненков А.П. Серотонин и его рецепторы в генезе стресса и адаптации/А.П.Симоненков, В.Д.Федоров// Вестн.РАМН, 2002, № 8, с.9.13.
45.Баркатан З.С. Геморрагические заболевания и синдромы/ М.Медицина, 1988, 480с.
46.Стручко Г.Ю. Реакция биоминсодержащих структур тимуса крыс на экспериментальное удаление селезенки / Г.Ю.Стручко, Л.М.Меркулова и др.// Иммунология, 2000, № 2, с.13-17.
47. Kovacd K.F. Regeneration of splenic autotransplants in suckling and adult rats / K.F. Kovacd, V.J.Caride// Ann.Surg., 1981, v.116, p.335-336.
48. Williams J.S. Omental pouch technigue for reimplantation spieen /J.S. Williams, J.M.Pstel // Word J.Surg., 1985, v.9, N3, p.477-483.
49. Барта И. Селезенка. Анатомия, физиология, патология и клиника /Будапешт. Изд-во АН Венгрия, 1976, 390 с.
50. Малов Г.А. Тонус вен и его значение / Астра-

хань, 1932, 116 с.
51. Пальгова Л.В. Рефлекторное колебание тонуса селезеночных сосудов /Л.В.Пальгова, И.П.Кричевская // Биорл.экспер. биол., 1967, № 5, с.10-15.
52. Парин В.В., Меерсон Ф.З. Очерки клинической физиологии кровообращения /М.Медгиз, 1956, 500 с.
53. Липченко В.Я. возможен ли ламинарный режим в системе воротной вены /В.Я.Липченко// В сб.науч.работ по анатомии кровеносной системы. Волгоград, 1964, с. 321-329.
54. Блинов Н.И. Случай абсцесса печени с лямблиозом /Н.И.Блинов, Н.И.Саминский// Клин. мед.,1949, № 1, с.79-87.
55. Yarner R.J. Laminar flowin in the portal vein of the sheep and goof /R.J. Yarner, A.Y/Singleton// Y.Compar. Pathol. Therap., 1953, v.63, N 4, p.300-303.
56. Довгялло Н.Д. О внутриорганных сосудах печени /Н.Д.Довгялло// Арх.анат., 1964, № 2, с.88-95.
57.Мовэт Г.З. Воспаление, иммуните, и гиперчувствительность /М.Медицина, пер. с англ., 1975, 560 с.
58. Бабаева А.Г. Регенерация и система иммунитета /А.Г.Бабаева// М.Наука, 1985, 256 с.

Авторская справка:

1. Любаева Екатерина Владимировна – к.м.н., доцент кафедры морфологии и патологии медицинского университета «Реавиз»

2. Марков Игорь Иванович – д.м.н., профессор, E-mail: nii.morphology@reaviz.ru